Gastroenterol. latinoam 2018; Vol 29, Supl Nº 1: S 40-S 44

Artículo de Revisión

"Liver fluke": Conceptos actuales sobre fascioliasis

Alex Ruiz S.

Instituto de Medicina, Escuela de Medicina, Universidad Austral de Chile. Valdivia, Chile. Unidad de Gastroenterología, Clínica Alemana de Valdivia. Valdivia Chile.

Recibido: 3 de abril de 2018
Aceptado: 26 de abril de 2018

Correspondencia a:
Dr. Alex Ruiz Salas
Escuela de Medicina, Universidad Austral de Chile.
Unidad de Gastroenterología, Clínica Alemana de Valdivia
Tel: (+56 63) 2246100
ar.ruiz81@gmail.com

Liver fluke: update on fascioliasis

Fascioliasis is a parasitic disease produced mainly by the fluke *Fasciola hepatica*. The human infection is mainly due to the accidental intake of metacercariae present in watercress and/or contaminated water. The human disease is uncommon in Chile, despite the high prevalence of animal infection, which affects almost the entire national territory and determines high economic and productive impacts. Human fascioliasis can manifest like acute or chronic phase of the disease (in Chile, the majority in chronic phase) and its identification requires a high index of suspicion, in individuals with abdominal pain, hepatomegaly and eosinophilia, where the epidemiological background of watercress ingestion is usually present. Diagnosis usually requires the integration of egg visualization in stools, serology and imaging studies. The treatment of choice with triclabendazole is usually highly effective and safe.
Key words: Fascioliasis, *Fasciola hepatica*, metacercariae, watercress, Chile, eosinophilia, triclabendazol.

Resumen

La fascioliasis es una enfermedad parasitaria producida principalmente por el trematodo *Fasciola hepática*. La infección en el hombre, quien es un huésped accidental, se debe principalmente a la ingesta de metacercarias presentes en berros y/o aguas contaminadas. La enfermedad en humanos es infrecuente en Chile, a pesar de la alta prevalencia de infección animal, que afecta a casi todo el territorio nacional y determina un alto impacto económico y productivo. La fascioliasis humana puede manifestarse en fase aguda o crónica (en Chile, la mayoría en fase crónica) y su identificación requiere un alto índice de sospecha, en individuos con dolor abdominal, hepatomegalia y eosinofilia, donde el antecedente epidemiológico de ingesta de berros suele estar presente. El diagnóstico, habitualmente requiere la integración de la visualización directa de huevos en las deposiciones, estudios de serología e imágenes. El tratamiento de elección con triclabendazol, habitualmente es altamente efectivo y seguro.
Palabras clave: Fascioliasis, *Fasciola hepatica*, metacercaria, berros, Chile, eosinofilia, triclabendazol.

Introducción

La fascioliasis (o distomatosis), es una zoonosis parasitaria de amplia distribución, cuyo agente principal es el tremátodo *Fasciola hepatica*[1]. En Chile, la infección animal está presente en todo el país, con excepción de la XII región, siendo la zona centro-sur la más comprometida[2]. Afecta prioritariamente a animales de abasto, determinando un alto impacto económico y productivo[2,3]. El hombre es un huésped accidental, que habitualmente adquiere la infección por la ingesta de berros y/o aguas contaminadas con metacercarias[4]. Una vez adquirida la infección, puede desarrollar diferentes formas clínicas de la enfermedad, las que dependerán del momento de la infección en curso (fase aguda o crónica)[5-7]. El diagnóstico, requiere un alto índice de sospecha (factores de riesgo, cuadro clínico), además de la detección microscópica de los huevos y el empleo de métodos indirectos, como serología e imágenes, que permiten identificar hallazgos característicos y descartar otras condiciones. El tratamiento con triclabendazol es altamente efectivo y seguro[3,8].

Cuadro clínico

Las manifestaciones clínicas de la fascioliasis son altamente variables y dependerán, principalmente, de la fase de la enfermedad[5,6]. En la mayoría de los casos, el consumo de berros (70-80%) u otros vegetales, contaminados con metacercarias (forma infectante del

parásito), constituye el antecedente epidemiológico clave que explica la ingesta accidental. Una vez en el duodeno, las metacercarias se desenquistan y migran, a través de la pared intestinal, la cavidad peritoneal y el parénquima hepático, hacia los conductos biliares donde se desarrollarán las formas maduras del parásito. Finalmente, los huevos de *Fasciola* inmadura serán eliminados a través de la vía biliar y el tracto digestivo (Figura 1)[4]. La maduración de metacercarias a formas maduras (incubación), toma alrededor de 3 a 4 meses y la mayoría de los pacientes serán asintomáticos o tendrán síntomas leves e inespecíficos. En individuos sintomáticos, el curso clínico puede dividirse en 2 etapas:

1. Fase aguda

Comienza entre las 6 y 12 semanas después de la ingesta de metacercarias. La fase temprana de migración a través del hígado se asocia a fiebre, dolor en hipocondrio derecho y hepatomegalia, que pueden estar o no asociados a ictericia, anorexia, náuseas, vómitos, mialgia, tos y urticaria[5]. La presencia de eosinofilia marcada es característica (> 90% de los casos)[9] y debe orientar al diagnóstico.

Algunas manifestaciones extrahepáticas, infrecuentes, también han sido descritas durante esta fase, principalmente relacionados con mecanismos inmunoalérgicos, entre ellas, el síndrome de Loeffer (derrame pleural derecho), pericarditis, trastornos de la conducción cardíaca, síntomas meníngeos, cambios neurológicos focales, trastornos oculares y convulsiones[10,11]. La fascioliasis faríngea ha sido reportada en oriente medio posterior a ingesta de hígado crudo de animales infectados[12]. Posterior a este período, el parásito permanece en estadía latente, por meses o años. En este tiempo el hallazgo más relevante y constante es la eosinofilia.

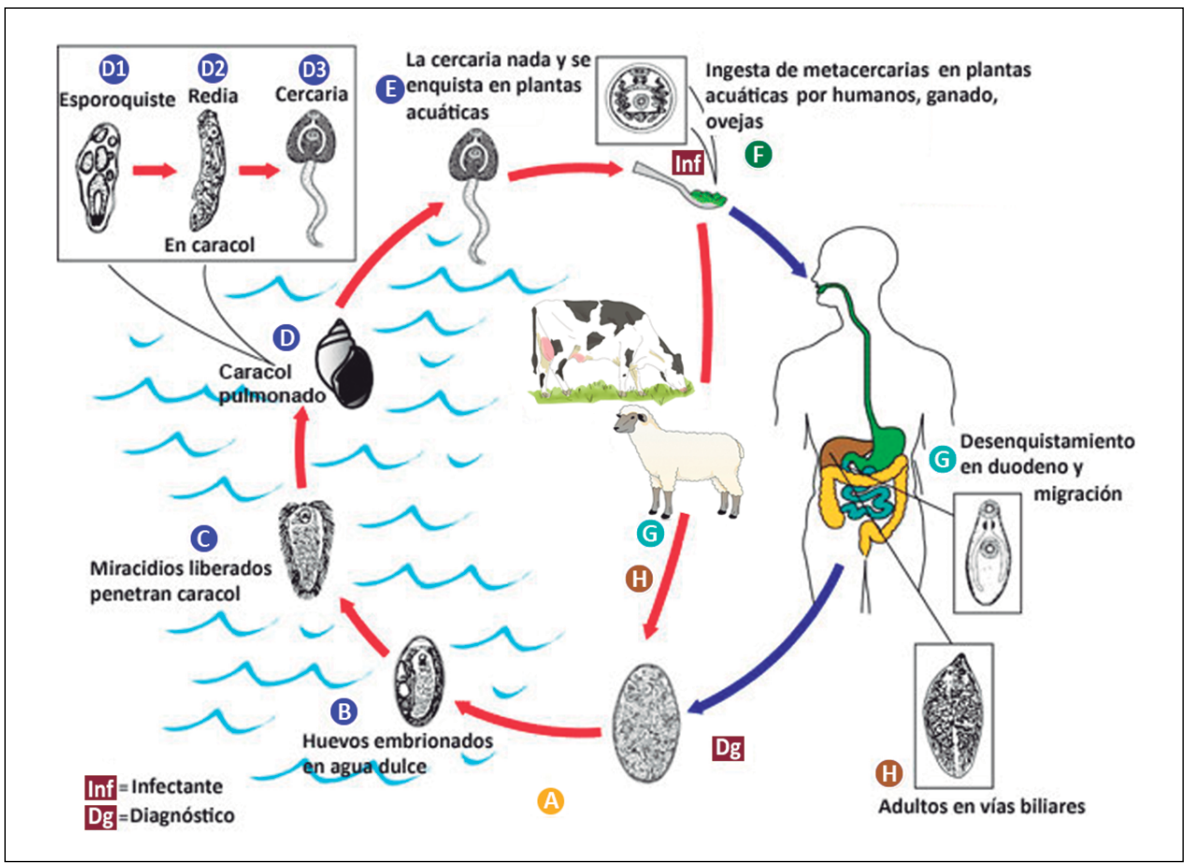

Figura 1. Ciclo de vida de la *Fasciola hepatica*[4]. Huevos inmaduros son descargados a en el tracto biliar y las deposiciones (**A**). Huevos se transforman en embrionados en agua (**B**) y liberan miracidios (**C**), los cuales invaden a caracoles que constituyen el huésped intermediarios (**D**). En el caracol, los parásitos experimentan varias etapas de desarrollo (**D1, D2** y **D3**). Las cercarías (**D3**) son liberadas del caracol y se enquistan como metacercarias sobre vegetación acuática u otras superficies (**E**). Los mamíferos y humanos ingieren metacercarias contenidas en plantas de agua dulce, principalmente berros (**F**). Una vez en el duodeno, las metacercarias se desenquista (**G**) para migrar a través de la pared intestinal, la cavidad peritoneal y el parénquima hepático, para alcanzar los conductos biliares, donde se desarrolla la forma madura del parásito (**H**). Adaptado de CDC's DPDx https://www.cdc.gov/parasites/fasciola/biology.html

2. Fase crónica

En esta etapa se produce una intensa inflamación, hiperplasia y engrosamiento de los conductos biliares y la vesícula biliar, que pueden conducir a obstrucción y favorecer la formación de litiasis biliar. Los pacientes pueden presentarse con dolor abdominal tipo cólico biliar, náuseas, intolerancia a alimentos grasos (característico), dolor crónico en cuadrante superior derecho o epigástrico (tipo dispepsia), prurito e incluso, aparición de ictericia de predominio directo. En algunos casos, la presencia de formas maduras de *Fasciola hepatica* puede conducir a cuadros sugerentes de colangitis aguda, pancreatitis aguda o fenómenos obstructivos de la vía biliar[6].

También se han descrito formas de fascioliasis ectópica debido a migración del parásito por vía hematógena o a través de tejidos blandos, siendo el tejido subcutáneo de la pared abdominal, la ubicación más frecuente[10,11].

Los hallazgos al examen físico no son característicos. En forma variable es posible encontrar dolor abdominal difuso o localizado en hipocondrio derecho, hepatomegalia, ictericia o presencia de las manifestaciones ectópicas, de estar presentes.

Epidemiología (nacional, internacional y aspectos relacionados con medicina de viajero)

Como se mencionó anteriormente, infección animal por *Fasciola hepatica* presenta una amplia distribución nacional, comprometiendo todo el territorio entre la I y XI regiones[2]. Dado que su ciclo vital requiere climas templados (> 10ºC), no hay registros de la infección en la XII Región. La VII Región es la más afectada (87,4% de los bovinos)[2]. La infección ha sido documentada en bovinos, ovinos, caprinos, cerdos, conejos silvestres, llamas y alpacas[1,2,13,14], siendo la principal infección parasitaria en bovinos faenados en mataderos[15]. Todo esto determina pérdidas millonarias en la producción de carne, leche y lana, además de gastos en terapias y atención veterinaria.

Las tasas de infección animal están mejor documentadas que en humanos[2]. En general, Chile es de baja endemia y la literatura publicada está focalizada en el reporte de casos o serie de casos[3,5-7,9,13,16]. Un estudio clásico publicado por Apt y cols., determinó que la fascioliasis humana, en una zona con alta prevalencia de infección animal, alcanzó a 0,7% de la población[13]. Estimaciones de expertos plantean que en Santiago se producirían entre 20 y 30 casos por año, de los cuales sólo 2 corresponderían a fascioliasis aguda[6]. Sin embargo, dado que la fascioliasis no es una enfermedad de notificación obligatoria, el número real de casos es desconocido. Una búsqueda en el sitio *web* del Departamento de Estadísticas e Información en Salud (DEIS-MINSAL), entre 2012 y 2015, registra entre 2 y 5 egresos hospitalarios anuales con diagnóstico de fascioliasis hepática[17].

A nivel mundial, el reporte de casos es universal, abarcando aproximadamente 90% de la superficie terrestre (Figura 2)[18], con prevalencias especialmente altas en regiones de Bolivia (65-92%), Ecuador (24-53%), Egipto (2-17%) y Perú (10%)[1,19]. Desde el punto de vista del viajero, la fascioliasis ha adquirido importancia en los últimos 20-25 años, principalmente por casos identificados en Europa y Estados Unidos,

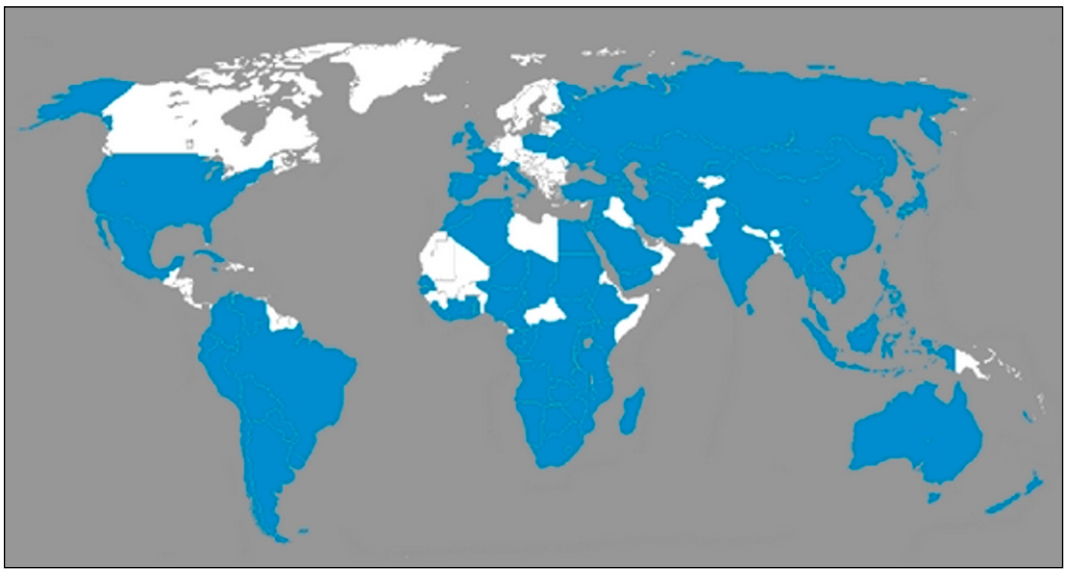

Figura 2. Distribución global de la fascioliasis (2015)[18]. De acuerdo al registro de países con casos reportados (en azul), la infección estaría presente en más de 90% de la superficie terrestre. Fuente: http://www.bvgh.org/Current-Programs/Neglected-Disease-Product-Pipelines/Global-Health-Primer/Diseases/cid/ViewDetails/ItemID/23.aspx.

que han sido importados desde países endémicos u otros[20-22]. Por esta razón, organismos como el CDC informan sobre el riesgo de adquirir esta enfermedad al viajar a zonas de mayor prevalencia. Al momento de esta revisión, no se identificaron registros nacionales respecto a este tema.

Diagnóstico

El diagnóstico debe plantearse en individuos con dolor en hipocondrio derecho, hepatomegalia y eosinofilia. El antecedente de ingesta de berros potencialmente contaminados debe buscarse dirigidamente. En nuestro medio, más de 80% de los casos se diagnostican en fase crónica de la infección. Las herramientas diagnósticas disponibles son:

1. Microscopia

Visualización directa de huevos de *Fasciola hepatica* (deposiciones o aspirado duodenal) o del parásito adulto extraído desde la vía biliar. Los huevos no son detectables durante la fase aguda ni en pacientes con fascioliasis ectópica[5]. Este método está disponible en laboratorios clínicos públicos o privados y su mayor rendimiento es en la infección crónica.

2. Serología

La utilidad de este tipo de *test* radica en su positivización temprana, en la fase aguda, cuando los huevos aún no son detectables en las deposiciones. Adicionalmente, podrían ser útiles en el seguimiento de la terapia. Los *test* de ELISA, que buscan anticuerpos específicos, son los más ampliamente utilizados. En nuestro país, la detección serológica se realiza sólo en el Instituto de Salud Pública (ISP), mediante ELISA IgG/Western Blot IgG, con sensibilidad y especificidad superiores a 90%[5].

3. Imágenes

Estudios como ecografía abdominal, tomografía computada, resonancia magnética y colangio-resonancia, pueden tener un rol tanto en la identificación de lesiones características (nódulos multifocales hepáticos, hematomas subcapsulares, defectos de llene compatibles con la silueta del parásito, etc.), como en el descarte de diagnósticos diferenciales[23].

4. Endoscopia

La colangiopancreatografía retrógrada endoscópica (ERCP, por su sigla en inglés) puede ser útil en la fase crónica. Incluso, varios reportes han demostrado su utilidad diagnóstico/terapéutica en la identificación y extracción de parásitos adultos desde el colédoco[7].

5. Laboratorio general

La presencia de eosinofilia significativa ha sido descrita en más de 80-90% de los casos, la cual puede acompañarse de leucocitosis y aumento significativo de la velocidad de sedimentación eritrocitaria e hipergamaglobulinemia. Algunos pacientes pueden desarrollar anemia y grados variables de alteración de la bioquímica hepática[5,9].

Los diagnósticos diferenciales dependerán de los hallazgos predominantes. En cuadros agudos, con eosinofilia, otras enfermedades parasitarias como toxocariasis, ascariasis, etc., deben ser consideradas. En el caso de múltiples lesiones del parénquima hepático es necesario descartar neoplasias primarias o secundarias, abscesos bacterianos y amebianos, entre otros. Finalmente, en el caso de alteraciones del árbol biliar es necesario descartar colelitiasis, colangitis, colecistitis, colangiocarcinomas, etc.[5-7].

Tratamiento

El tratamiento de elección es el triclabendazol, un antiparasitario de amplio espectro, útil en humanos y animales. Las tasas de curación, en cualquier etapa de la enfermedad, son superiores a 90%. La dosis recomendada es de 20 mg/kg oral, la cual puede ser administrada en dos dosis de 10 mg/kg en un mismo día (post desayuno y almuerzo) o separadas por 24 h. La administración de una segunda dosis (o más) podría alcanzar 100% de efectividad, de manera segura[8]. El fármaco no se encuentra disponible en Chile para uso humano, por lo que habitualmente se consiguen tabletas de 250 mg de uso veterinario y se adapta a los requerimientos del paciente. También es posible obtenerlo a través de la Organización Panamericana de la Salud (OPS). La resistencia a triclabendazol ha sido descrita, principalmente en animales, pero con reportes crecientes en humanos. En Chile, el 2014 fueron descritos los primeros casos, que requirieron prolongación del tratamiento y vigilancia epidemiológica[3,8]. A la fecha, no hay nuevos casos reportados.

Conclusión

La fascioliasis es una enfermedad zoonótica de baja prevalencia humana en Chile. Sin embargo, dada la alta endemia y distribución animal, el riesgo de infección es alto y se requiere un alto índice de sospecha. La presencia de dolor abdominal, hepatomegalia y eosinofilia, debe obligarnos a descartar esta infección. El tratamiento con triclabendazol es altamente efectivo y seguro.

Referencias

1. Fürst T, Keiser J, Utzinger J. Global burden of human food-borne trematodiasis: A systematic review and meta-analysis. Lancet Infect Dis 2012;12:210-21.
2. Morales MA, Luengo J, Vásquez J. Distribución y tendencia de la fasciolosis en ganado de abasto en Chile, 1989-1995. Parasitol al Día 2000;24:115-8.
3. Gil LC, Díaz A, Rueda C, Martínez C, Castillo D, Apt W. Fascioliasis hepática humana: Resistencia al tratamiento con triclabendazol. Rev Med Chile 2014;142:1330-3.
4. CDC. Ciclo vital de la *Fasciola hepatica*. Disponible en: https://www.cdc.gov/parasites/fasciola/biology.html. Published 2013. [Consultado el 20 de marzo de 2018].
5. Fica A, Dabanch J, Farias C, Castro M, Jercic MI, Weitzel T. Acute fascioliasis-clinical and epidemiological features of four patients in Chile. Clin Microbiol Infect 2012;18:91-96.
6. Castro F, Riquelme A, Accatino L, Huete A, Besa C, Velásquez C, et al. Fascioliasis hepática: Enfermedad con múltiples presentaciones. Gastroenterol latinoam 2009;20:308-13.
7. Millán AM, Wagenknecht SR, Cardenas PA, Carrasco LC. Parásitos de *Fasciola hepatica* intracoledociano * Common bile duct fascioliasis . Report of one case. Rev Chil Cirugía 2008;60:332-5.
8. Talaie H, Emami H, Yadegarinia D, Nava-Ocampo AA, Massoud J, Azmoudeh M, et al. Randomized trial of a single, double and triple dose of 10 mg/kg of a human formulation of triclabendazole in patients with fascioliasis. Clin Exp Pharmacol Physiol 2004;31:777-82.
9. Morales J, Arriagada R, Salas L, Morales C, Fuentes F, Santana R. Hematoma subcapsular por Fascioliasis. Rev Chil Cirugía 2009;61:73-7.
10. Arjona R, Riancho JA, Aguado JM, Salesa R, González-Macías J. Fascioliasis in developed countries: a review of classic and aberrant forms of the disease. Medicine 1995;74:13-23.
11. Mas-Coma S, Agramunt VH, Valero MA. Neurological and Ocular Fascioliasis in Humans. 2014;84: 27-127.
12. AA S. Liver fluke disease (fascioliasis): epidemiology, economic impact and public health significance. Southeast Asian J Trop Med Public Health 1991;22(Suppl):361-4.
13. Apt W, Aguilera X, Vega F, Alcaino H, Zulantay I, Apt P, et al. Prevalencia de fascioliasis en humanos, caballos, cerdos y conejos silvestres, en tres provincias de Chile. Bol Oficina Sanit Panam 1993;115:405-14. Disponible en: http://www.scopus.com/inward/record.url?eid=2-s2.0-0027691597&partnerID=tZOtx3y1. [Consultado el 1 de abril de 2018].
14. Alcaíno H, Gorman T, González V, Vega F, Apt B. Fascioliasis en caballos, cerdos y conejos silvestres en la provincia de Talca, VII Región, Chile. Parasitol al Día 1990;14:9-3.
15. Luengo J, Olivares M. Causales de decomiso en bovinos beneficiados en mataderos de Chile. Av Cs Vet 1995;10:38-46.
16. Apt W, López X. Fasciolosis aguda: Caso clínico. Parasitol Latinoam 2002;57:55-8.
17. DEIS-Minsal. Departamento de Estadísticas e Información en Salud (DEIS)/MINSAL. Egresos hospitalarios. Disponible en: http://intradeis.minsal.cl/egresoshospitalarios/menu_publica_nueva/menu_publica_nueva.htm. Published 2018. [Consultado el 15 de marzo de 2018].
18. Distribución Global de Fascioliasis. Disponible en: http://www.bvgh.org/Current-Programs/Neglected-Disease-Product-Pipelines/Global-Health-Primer/Diseases/cid/ViewDetails/ItemID/23.aspx. [Consultado el 10 de marzo de 2018].
19. Carmona C, Tort JF. Fasciolosis in South America: Epidemiology and control challenges. J Helminthol 2017;91:99-109.
20. Ashrafi K, Bargues MD, O'Neill S, Mas-Coma S. Fascioliasis: A worldwide parasitic disease of importance in travel medicine. Travel Med Infect Dis 2014;12:636-49.
21. Mazeri S, Rydevik G, Handel I, Bronsvoort BMD, Sargison N. Estimation of the impact of Fasciola hepatica infection on time taken for UK beef cattle to reach slaughter weight. Sci Rep 2017;7:1-15.
22. Chand MA, Herman JS, Partridge DG, Hewitt K, Chiodini PL. Imported human fascioliasis, United Kingdom. Emerg Infect Dis 2009;15:1876-1877.
23. Cantisani V, Cantisani C, Mortelé K, Pagliara E, D'Onofrio M, Fernández M, et al. Diagnostic imaging in the study of human hepatobiliary fascioliasis. Radiol Med 2010;115:83-92.