

Hepatitis colestásica por *Mycoplasma pneumoniae* sin compromiso pulmonar. Caso clínico y revisión de la literatura

Juan Pablo Arab, Carolina Pavez O., Alejandro Soza O.,
Marco Arrese J. y Arnoldo Riquelme P.

Cholestatic hepatitis due to mycoplasma pneumoniae without lung involvement. Case report and review

Liver dysfunction is an unusual manifestation of *Mycoplasma pneumoniae* infection. Cases of cholestatic hepatitis without pulmonary involvement have been described in children with *M. pneumoniae* infection, but only a few cases have been reported in adults. In this article, we report the case of a 21-year-old man who presented fever, jaundice and epigastric pain associated with altered liver function tests. Serological tests for *M. pneumoniae* were positive for IgG and IgM. Clinical symptoms and laboratory tests resolved completely after treatment with clarithromycin and ursodeoxicolic acid. A review of reported cases of liver involvement in *M. pneumoniae* infection is presented.

Key words: Hepatitis, cholestasis, *Mycoplasma pneumoniae*.

Departamento de Gastroenterología. Escuela de Medicina. Pontificia Universidad Católica de Chile.

Recibido: 04 de abril de 2010
Aceptado: 07 de abril de 2010

Correspondencia a:

Arnoldo Riquelme MD, MMedEd
Departamento de Gastroenterología
Escuela de Medicina
Pontificia Universidad Católica de Chile
Marcoleta #367
Fono/Fax:
56-2-3543820
56-2-6397780
E-mail:
arnoldoriquelme@gmail.com

Introducción

Mycoplasma (M.) pneumoniae es un organismo pequeño, no capsulado, que se une fácilmente a superficies mucosas¹. Es un agente que típicamente causa infecciones respiratorias, principalmente en niños y adultos jóvenes. Entre las manifestaciones extrapulmonares de infección por *M. pneumoniae* pueden observarse cuadros dermatológicos, afecciones del sistema cardiovascular (miocarditis, pericarditis), neurológico y hematológico. También se han descrito casos de hepatitis colestásica en niños. Esta última condición es de muy rara ocurrencia en adultos, con sólo unos pocos casos descritos en la literatura²⁻⁴.

Tradicionalmente, los virus han sido identificados como los principales causantes de hepatitis aguda, incluyendo los virus hepatitis A y B, *Herpes simplex*, *Citomegalovirus* y *Epstein-Barr*. También algunas infecciones bacterianas pueden ser consideradas como la *Brucella*⁵, *Salmonella*⁶, *Rickettsia*⁷. Más recientemente, el *Mycoplasma* ha sido adicionado a la lista.

En el presente artículo presentamos un caso de hepatitis colestásica debido a infección por *M. pneumoniae* sin compromiso pulmonar y una revisión de la literatura.

Caso clínico

Se presenta el caso de un paciente de 21 años, sexo masculino, sin antecedentes mórbidos de importancia, sin uso de medicamentos, que consulta por un cuadro de 48 horas de evolución de fiebre moderada y dolor epigástrico de tipo cólico. A lo anterior se suma ictericia e intenso prurito que se inician 12 horas antes del ingreso. No refiere historia de vómitos, diarrea, tos, disuria, artralgias, sudoración nocturna o baja de peso.

Al examen físico de ingreso el paciente estaba consciente, lúcido, orientado en tiempo y espacio. Su presión arterial era 110/70 mm/Hg, frecuencia cardíaca 90 latidos por minuto y estaba febril 38°C. Tenía aspecto ectomorfo, con ictericia de piel y mucosas, examen cardiopulmonar normal, y al examen abdominal destacaba hepatomegalia con una proyección de 12 cm, sin esplenomegalia. Había sensibilidad a la palpación profunda de la zona epigástrica y del borde inferior del hígado. No había edema de extremidades.

Los exámenes de laboratorio mostraban: Hematocrito 49,1%, hemoglobina 16,2 g/dL, leucocitos 2.800/mm³ (baciliformes 5%, segmentados 48%), VHS 7 mm/h, proteína C reactiva 2,8 mg/dL (VN < 1,0), aspartatoaminotransferasa (AST) 57 UI/L, alaninoaminotransferasa (ALT) 67 UI/L, gamaglutamiltranspeptidasa (GGT) 113 UI/L, fosfatasa alcalina

Casos Clínicos

Tabla 1. Evolución en el tiempo de los exámenes de laboratorio hepático

Fecha	Día 0	Día 1	Día 2	Día 8	Día 22	Día 57	Día 87
AST	57	53	117	55	72	21	22
ALT	67	63	109	160	167	13	16
FA	154	155	165	167	159	104	97
GGT	113	103	90	56	30	14	14
BT	7,25	8,21	6,84	4,17	2,25	0,94	0,64
BD	6,36	7,16	5,37	2,65	1,19	0,22	0,18

AST (aspartatoaminotransferasa, UI/L); ALT (alaninotransferasa, UI/L); FA (fosfatasa alcalina, UI/L); GGT (gamma-glutamilo transferasa, UI/L); BT (bilirrubina total, mg/dL); BD (bilirrubina directa, mg/dL).

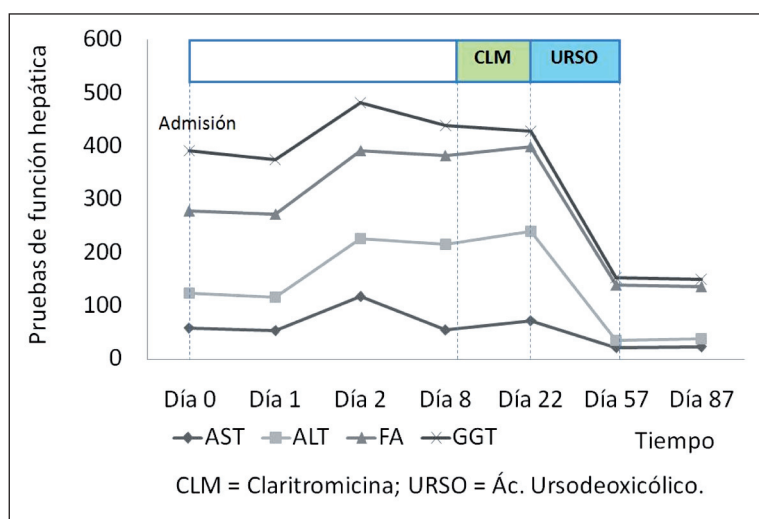


Figura 1. Gráfico de evolución en el tiempo de pruebas de función hepática. AST (aspartatoaminotransferasa, UI/L); ALT (alaninotransferasa, UI/L); FA (fosfatasa alcalina, UI/L); GGT (gamma-glutamilo transferasa, UI/L).

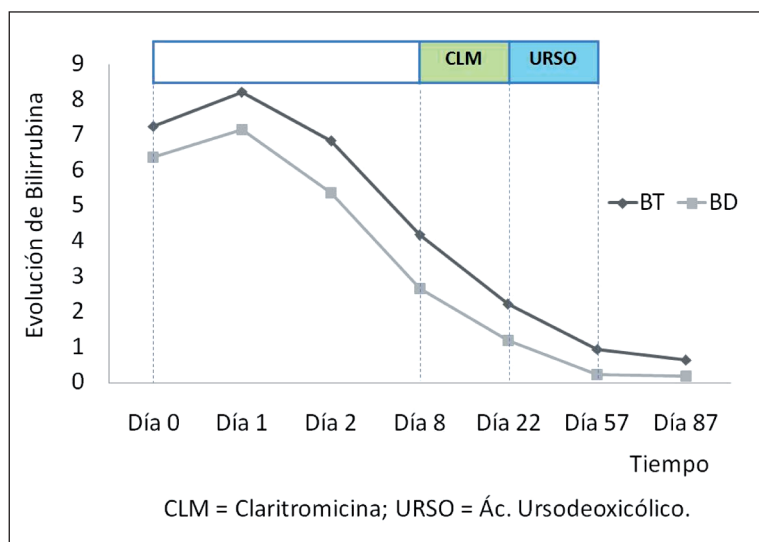


Figura 2. Gráfico de evolución en el tiempo de bilirrubina (total y directa). BT (bilirrubina total; mg/dL); BD (bilirrubina directa; mg/dL).

154 UI/L, bilirrubina total 7,25 mg/dL, bilirrubina directa 6,36 mg/dL, tiempo de protrombina 67%, INR 1,2, lipasa 61,6 UI/L (VN < 60).

Se realiza estudio de imágenes con ecotomografía abdominal, tomografía axial computada de tórax y abdomen, y colangiografía por resonancia magnética que mostró hepatitis sin evidencias de coledocolitiasis.

El estudio etiológico de las alteraciones del laboratorio hepático incluyó anticuerpos de clase IgM contra el virus de hepatitis A, antígeno de superficie del virus de hepatitis B, anticuerpos totales (IgM e IgG) anticóreo del virus de hepatitis B, anticuerpos de clase IgM anti-Citomegalovirus, toxoplasma y Epstein-Barr, todos los cuales resultaron negativos. La serología para leptospirosis fue también negativa. Se estudió además la presencia de anticuerpos anti-LKM-1 < 3,0 UI/mL (VN < 18), antinucleares, antimúsculo liso y antimitocondriales, que resultaron negativos. El examen de orina completa fue normal y el urocultivo negativo. Se excluyeron la hepatitis inducida por alcohol, fármacos o drogas sobre la base de los datos aportados por el paciente y su familia.

La evolución clínica fue favorable con una disminución de la ictericia y los niveles de bilirrubina, pero persistencia de las otras alteraciones de laboratorio hepático (Tabla 1; Figuras 1 y 2).

A la semana de iniciado el cuadro se recibe el resultado de la detección de anticuerpos clase IgM e IgG contra *M. pneumoniae* cuyo resultado fue positivo. Se revisaron nuevamente las imágenes de tomografía axial computada de tórax por la posibilidad de que no se hubiese pesquisado una neumonía, sin encontrarse hallazgos en este sentido.

Se inició tratamiento con claritromicina por 14 días, luego de lo cual persistieron febrículas vespertinas y prurito nocturno importante durante los primeros 10 días de terapia. Por lo anterior, al finalizar el tratamiento antibiótico se inicia terapia con ácido ursodeoxicólico 750 mg al día por 1 mes, lo que se asoció a desaparición del prurito y normalización de fosfatasa alcalina y GGT (Figuras 1 y 2).

Discusión

La mayoría de las infecciones por *M. pneumoniae* en adultos comprometen el tracto respiratorio y el espectro sintomático comprende desde tos crónica a una neumonía grave^{2, 8}.

Las manifestaciones extrapulmonares de la infección por *M. pneumoniae* pueden comprometer la piel, el sistema cardiovascular, neurológico y hematológico. El compromiso cutáneo incluye entre las entidades más frecuentes al eritema maculopapular, el eritema multiforme menor y al síndrome de Stevens-Johnson. El compromiso cardiovascular se puede manifestar como miocarditis, pericarditis o un síndrome con las características de la fiebre reumática⁹. Las complicaciones neurológicas incluyen meningoencefalitis, meningitis aséptica, ataxia cerebelar y síndrome de Guillain-Barre. Entre las manifestaciones hematológicas descritas se encuentran la ocurrencia de hemólisis con test de Coombs positivo y reticulocitosis. Se cree que el daño mediado por la formación cruzada de anticuerpos anti *M. pneumoniae* es el responsable de la mayoría de las manifestaciones extrapulmonares⁹⁻¹⁰.

La patogénesis de las manifestaciones extrapulmonares debidas a *M. pneumoniae* se dividen en tres categorías: tipo directo, en la cual la producción local de citoquinas pudiese tener un rol, tipo indirecto, en la cual la modulación inmune como autoinmunidad tendría un rol, y tipo oclusión vascular, en la cual ya sea vasculitis o trombosis tendrían un rol¹¹.

El compromiso hepático es infrecuente y no ha sido considerado como una manifestación extrapulmonar de la infección por *M. pneumoniae* en adultos^{4,12}. Los hallazgos característicos en los pacientes con hepatitis aguda asociada a *M. pneumoniae* sin infección pulmonar son fiebre, alteración de los exámenes de laboratorio hepático en el contexto de positividad en la detección de anticuerpos clase IgM para *M. pneumoniae* seguida por seroconversión y aparición de anticuerpos clase IgG, resolución con antibióticos y la exclusión de otras etiologías. La biopsia hepática usualmente resulta inespecífica en estos pacientes¹³, por lo que no se considera necesaria para confirmar el diagnóstico.

El cuadro de hepatitis aguda debida a infección por *M. pneumoniae* sin compromiso pulmonar, ha sido descrito en niños^{10,14-16} y usualmente corresponde a un patrón colestásico del perfil hepático con alteración predominante de fosfatasa alcalina y gammaglutamiltranspeptidasa¹⁵. Sin embargo, en adultos los pocos casos reportados han presentado en su mayoría patrón hepatocelular de las pruebas hepáticas sin ictericia^{3,17}. Nuestro caso presenta predominio de alteración colestásica, similar a la descrita en pacientes pediátricos^{10,14-16}.

Nuestro paciente persistió con febrículas ves-

pertinas y elevación de las aminotransferasas por aproximadamente 10 días después del inicio de la terapia antibiótica, lo que es consistente con la literatura al respecto^{4,15}. La persistencia de la elevación de las aminotransferasas podría estar mediado por mecanismos inmunológicos de reacción cruzada de anticuerpos contra el *M. pneumoniae* que se unen a sialooligosacáridos de los hepatocitos². La hiperbilirrubinemia desproporcionada observada al principio del cuadro puede encontrarse en el contexto de las alteraciones hepatobiliares vinculadas a la sepsis en la que las citoquinas proinflamatorias inhiben la función del transportador canalicular de bilirrubina en el hepatocito¹⁸⁻¹⁹. Finalmente, se ha descrito la invasión directa por el *M. pneumoniae* en el tejido hepático lo que podría tener relevancia en la generación de inflamación tisular local⁴.

Mecanismos autoinmunes pueden también ser invocados como la causa subyacente de las alteraciones hepáticas observadas en el contexto de la infección por *M. pneumoniae*. A lo largo de los años, los *Mycoplasmas* han sido vinculados con la patogénesis de diferentes enfermedades autoinmunes como artritis o tiroiditis autoinmune. En el ámbito de las enfermedades hepáticas, recientemente se ha descrito que dado que en la superficie del *Mycoplasma* se expresan subunidades del complejo piruvato deshidrogenasa, podrían generarse por mimetismo molecular anticuerpos antimitocondriales que gatillarían el desarrollo de cirrosis biliar primaria²⁰.

Por otra parte, cabe destacar que el paciente de nuestro caso requirió ácido ursodeoxicólico para tratamiento de la colestasia. Este ácido biliar posee propiedades fisicoquímicas (hidrofilico, atóxico, colerético) que favorecen un efecto hepatoprotector sobre el hígado colestásico. Se le ha atribuido un efecto benéfico sobre la velocidad de recuperación del fenómeno colestásico, disminuyendo el prurito y los marcadores bioquímicos en diferentes tipos de daño colestásico²¹⁻²².

En conclusión, presentamos el caso de un paciente con fiebre, dolor abdominal epigástrico con ictericia y un patrón colestásico de alteración del laboratorio hepático asociado a una serología positiva para *M. pneumoniae*, que cede con el uso de claritromicina y ácido ursodeoxicólico. La infección por *M. pneumoniae* con o sin compromiso pulmonar debe tenerse en consideración como una causa excepcional de hepatitis colestásica en adultos.

Resumen

El compromiso hepático es una rara manifestación de la infección por *Mycoplasma pneumoniae*. Casos de hepatitis colestásica sin compromiso pulmonar han

Casos Clínicos

sido descritos en niños con infección por *M. pneumoniae*, pero en adultos sólo unos pocos casos han sido reportados. En este artículo, presentamos el caso de un hombre de 21 años que consultó por un cuadro de fiebre, ictericia y dolor epigástrico asociado con alteración de los exámenes de laboratorio hepático.

Los estudios serológicos de *M. pneumoniae* fueron positivos para IgM e IgG. Los síntomas y exámenes de laboratorio mejoraron completamente luego del tratamiento con claritromicina y ácido ursodeoxicólico.

Palabras clave: Hepatitis, Colestasis, *Mycoplasma pneumoniae*.

Referencias

- 1.- Smith LG. *Mycoplasma pneumoniae* and its complications. Infect Dis Clin North Am. Mar 2010; 24: 57-60.
- 2.- Grulich C, Baumert TF, Blum HE. Acute *Mycoplasma pneumoniae* infection presenting as cholestatic hepatitis. J Clin Microbiol 2003; 41: 514-5.
- 3.- Lee SW, Yang SS, Chang CS, Yeh HJ, Chow WK. *Mycoplasma pneumoniae*-associated acute hepatitis in an adult patient without lung infection. J Chin Med Assoc 2009; 72: 204-6.
- 4.- Romero-Gómez M, Otero MA, Sánchez-Muñoz D, et al. Acute hepatitis due to *Mycoplasma pneumoniae* infection without lung involvement in adult patients. J Hepatol 2006; 44: 827-8.
- 5.- Williams RK, Crossley K. Acute and chronic hepatic involvement of brucellosis. Gastroenterology 1982; 83: 455-8.
- 6.- Pramoolsinsap C, Viranuvatti V. *Salmonella* hepatitis. J Gastroenterol Hepatol 1998; 13: 745-50.
- 7.- Alarcón A, Villanueva JL, Viciana P, et al. Q fever: epidemiology, clinical features and prognosis. A study from 1983 to 1999 in the South of Spain. J Infect 2003; 47: 110-6.
- 8.- Cunha BA. Liver involvement with *Mycoplasma pneumoniae* community-acquired pneumonia. J Clin Microbiol 2003; 41: 3456; author reply 3456-7.
- 9.- Arav-Boger R, Assia A, Spierer Z, Bujanover Y, Reif S. Cholestatic hepatitis as a main manifestation of *Mycoplasma pneumoniae* infection. J Pediatr Gastroenterol Nutr 1995; 21: 459-60.
- 10.- Chen CJ, Juan CJ, Hsu ML, Lai YS, Lin SP, Cheng SN. *Mycoplasma pneumoniae* infection presenting as neutropenia, thrombocytopenia, and acute hepatitis in a child. J Microbiol Immunol Infect 2004; 37: 128-30.
- 11.- Narita M. Pathogenesis of neurologic manifestations of *Mycoplasma pneumoniae* infection. Pediatr Neurol 2009; 41: 159-66.
- 12.- Squadrini F, Lami G, Pellegrino F, et al. Acute hepatitis complicating *Mycoplasma pneumoniae* infection. J Infect 1988; 16: 201-2.
- 13.- Murray HW, Masur H, Senterfit LB, Roberts RB. The protean manifestations of *Mycoplasma pneumoniae* infection in adults. Am J Med 1975; 58: 229-42.
- 14.- Chang JH, Kwon YS, Kim BK, et al. A case of acute hepatitis with *Mycoplasma pneumoniae* infection and transient depression of multiple coagulation factors. Yonsei Med J 2008; 49: 1055-9.
- 15.- Narita M, Yamada S, Nakayama T, Sawada H, Nakajima M, Sageshima S. Two cases of lymphadenopathy with liver dysfunction due to *Mycoplasma pneumoniae* infection with mycoplasmal bacteraemia without pneumonia. J Infect 2001; 42: 154-6.
- 16.- Timitilli A, Di Rocco M, Nattero G, Tacchella A, Giacchino R. Unusual manifestations of infections due to *Mycoplasma pneumoniae* in children. Infez Med 2004; 12: 113-7.
- 17.- Quico JJ, Trabut JB, Drouhin F, et al. Acute cholestatic hepatitis revealing *Mycoplasma pneumoniae* infection without lung involvement in an adult patient. Eur J Gastroenterol Hepatol 2009; 21: 220-1.
- 18.- Geier A, Dietrich CG, Voigt S, et al. Cytokine-dependent regulation of hepatic organic anion transporter gene transactivators in mouse liver. Am J Physiol Gastrointest Liver Physiol 2005; 289: G831-41.
- 19.- Geier A, Fickert P, Trauner M. Mechanisms of disease: mechanisms and clinical implications of cholestasis in sepsis. Nat Clin Pract Gastroenterol Hepatol. Oct 2006; 3: 574-85.
- 20.- Berg CP, Kannan TR, Klein R, et al. *Mycoplasma antigens* as a possible trigger for the induction of antimicrobial antibodies in primary biliary cirrhosis. Liver Int 2009; 29: 797-809.
- 21.- Chitturi S, Farrell GC. Drug-Induced Liver Disease. Curr Treat Options Gastroenterol 2000; 3: 457-62.
- 22.- Soza A, Riquelme F, Álvarez M, Duarte I, Glasinovic JC, Arrese M. Hepatotoxicidad por amoxicilina/ácido clavulánico: caso clínico. Rev Med Chile 1999; 127: 1487-91.