

Hepatotoxicidad por verapamil. Reporte de un caso

Alejandro Soza R.¹ y Soledad Larraín M.²

Liver injury due to treatment with verapamil. Case report

Drug induced liver injury is an infrequent adverse effect of Verapamil. It has been reported in about ten cases since 1981. We report a case of a middle-aged woman who received Verapamil in a dose of 120 mg/d for eight weeks, developing a mixed hepatocellular and cholestatic pattern of liver injury without any symptoms. There was no evidence of eosinophilia. Liver function tests returned quickly to normal levels after discontinuation. As in previously reported cases, we hypothesize that this is an idiosyncratic mechanism of liver injury.

Key words: Verapamil, hepatotoxicity, idiosyncratic hepatotoxicity, liver injury.

¹Departamento de Gastroenterología. Facultad de Medicina. Pontificia Universidad Católica de Chile.
²Escuela de Medicina. Pontificia Universidad Católica de Chile.

Recibido: 07/01/2010
Aceptado: 05/03/2010

Correspondencia a:
Dr. Alejandro Soza Ried
Marcoleta 367.
Santiago
Tel: 56-2-3543820
Fax: 56-2-6397780
E-mail:
asoza@med.puc.cl

Introducción

El verapamil es un antagonista de los canales de calcio utilizado para el tratamiento de la hipertensión arterial, angina estable, taquicardia supraventricular y como profilaxis de cefalea. Encontramos dentro de sus efectos adversos más frecuentes: hipotensión, edema, cefalea, bloqueo aurículo ventricular, mareos, náuseas y constipación. En 1981 se publicó en la literatura un caso de hepatotoxicidad asociado a este medicamento⁶, posterior a lo cual se han reportado alrededor de 10 casos similares hasta la fecha⁶⁻¹¹. A continuación presentamos un caso de hepatotoxicidad asociado a verapamil.

Caso clínico

Mujer de 62 años, con antecedentes de cáncer de mama *in situ* tratado con resección y radioterapia en 1998. Se diagnostica cáncer pulmonar de células grandes tratado con neumonectomía izquierda el 21 de enero de 2009. Luego de la cirugía inicia tratamiento con verapamil 120 mg/día como prevención de hipertensión pulmonar secundaria a esta intervención quirúrgica.

Consulta el 26 de marzo de 2009 derivada por médico tratante por alteración de pruebas hepáticas con perfil mixto. En anamnesis refería no presentar fiebre, *rash*, coluria, dolor abdominal u otra sintomatología. No bebía alcohol, no había recibido transfusiones y no tenía historia de hepatitis previa. Además de verapamil,

la paciente se encontraba tomando los siguientes medicamentos: propranolol, pregabalina, milnacipran, zolpidem, paracetamol (3 g/día), esomeprazol, ketoprofeno, proteínsuccinilato férrico y lactulosa, todos ellos iniciados en enero de 2009. Estos medicamentos fueron suspendidos por su médico tratante debido a la alteración en las pruebas hepáticas al momento de constatar estas alteraciones, a excepción de propranolol y verapamil que se mantuvieron. Al examen físico la paciente se encontraba anictérica, sin adenopatías y con hígado de tamaño normal. Los exámenes de laboratorio mostraban (23 de marzo de 2009): aminotransferasa glutámico oxalacética (AST): 193 UI/L (valor normal [VN]: 9-25 UI/L), aminotransferasa glutámico pirúvica (ALT): 348 UI/L (VN: 7-30 UI/L), gama glutamil transpeptidasa (GGT): 256 UI/L (VN: 4-50 UI/L), fosfatasa alcalinas (FA): 686 UI/L (VN: 30-100 UI/L), bilirrubina total: 0,59 mg/dL (VN: 0-1 mg/dL), bilirrubina directa: 0,2 mg/dL (VN: 0-0,2 mg/dL), albúmina: 4,2 g/dL (3,5-5 g/dL) y tiempo de protrombina: 98% (vn: 70-120%), proteína C reactiva (PCR): 54 (VN: 0-5 mg/dL), recuento de leucocitos de 9.800, sin eosinofilia y tomografía computada de abdomen y pelvis sin contraste con vía biliar de calibre normal. El estudio de otras etiologías resultó negativo, incluyendo antígeno de superficie de virus hepatitis B, anticuerpos IgM virus de hepatitis A, anticuerpos antivirales de hepatitis C, anti-core total virus hepatitis B, anticuerpos antinucleares (HEp-2), anticuerpos anti-músculo liso, anticuerpos antimitocondriales y electroforesis de proteínas que resulta normal.

Caso Clínico

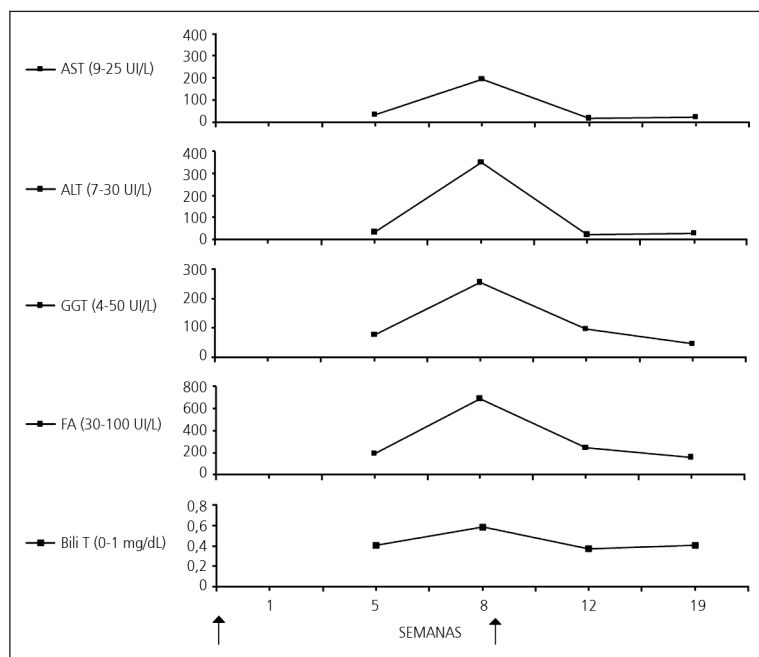


Figura 1. Relación entre el tiempo transcurrido luego del inicio del tratamiento con verapamil y la variación de las pruebas hepáticas: aminotransferasa glutámico oxalacética (AST), aminotransferasa glutámico pirúvica (ALT), gama glutamil transpeptidasa (GGT), fosfatasa alcalinas (FA) y bilirrubina total (Bili T). Las flechas señalan el inicio y término de la administración de Verapamil.

Debido a la persistencia de estas alteraciones de laboratorio, se decidió suspender el verapamil y propranolol. Un control de exámenes el día 26 de abril de 2009 muestra mejoría del valor de las pruebas hepáticas (AST 15 UI/L, ALT: 22 UI/L, GGT: 95 UI/L, FA: 248 UI/L, bilirrubina total: 0,37 mg/dL, bilirrubina directa 0,11 mg/dL, tiempo de protrombina 73% y albúmina 4,2 mg/dL, persistiendo asintomática. Finalmente desde el día 13 de junio de 2009 se observa una normalización completa de todos los exámenes hepáticos.

Discusión

La hepatotoxicidad por drogas es una condición que se presenta con bastante frecuencia, sin embargo, la incidencia en la población general no está aún establecida. En Francia un estudio de cohorte reportó una incidencia de 14 por 100.000 habitantes¹. Alrededor de 1.000 drogas se han visto implicadas en este tipo de reacción, abarcando un espectro muy amplio que va desde alteración asintomática de las pruebas hepáticas hasta falla hepática fulminante, siendo la forma más frecuente de presentación la hepatitis aguda ictericia y el síndrome colestásico². Se han identificado como factores de riesgo: el género femenino³, edad

mayor de 40 años⁴, la ingesta concomitante de otras drogas, la presencia de enfermedad hepática crónica, y ciertos determinantes genéticos^{2,5}.

La hepatotoxicidad por drogas puede esquematizarse según el mecanismo de injuria en directa e idiosincrática, dividiendo esta última en metabólica y en causadas por hipersensibilidad.

En 1981 se reporta el primer caso de hepatotoxicidad secundaria al tratamiento con verapamil⁶, posterior a lo cual se han publicado alrededor de 10 casos en la literatura hasta la fecha. Todos los casos describen ciertas características clínicas comunes tales como: pacientes de edad media (47-61 años), misma distribución entre hombres y mujeres, síntomas que aparecen luego de 2 a 6 semanas de iniciado el tratamiento y que se resuelven rápidamente luego de la suspensión de verapamil⁷. La mayoría de los pacientes se presentan con alteraciones de pruebas hepáticas con patrón mixto, sin embargo, algunos casos se manifiestan como daño colestásico. La presentación clínica incluye síntomas propios de hepatitis como dolor abdominal, fiebre, ictericia, coluria y hepatomegalia. En otros pacientes se presenta exclusivamente con prurito, mientras que también hay casos asintomáticos. Se ha sugerido un mecanismo de daño por hipersensibilidad basado en la reaparición temprana de las alteraciones hepáticas luego de reinicio del medicamento^{6,8-10}.

En el caso reportado nos enfrentamos a una alteración asintomática de las pruebas hepáticas, con un patrón mixto. Dada las características del cuadro clínico se sospechó hepatotoxicidad secundaria drogas, específicamente a verapamil, descartándose mediante exámenes de laboratorio e imágenes, otras causas posibles de daño hepático, como las etiologías autoinmune, viral y obstructiva. Al igual que en los casos reportados, la paciente era de edad media, la alteración en las pruebas hepáticas con perfil mixto fue pesquisada 8 semanas luego de inicio del tratamiento y se normalizó luego de la suspensión del medicamento. Si bien la paciente estaba recibiendo otros fármacos en forma concomitante, ninguno de los otros fármacos provoca este tipo de reacción en forma habitual.

Dadas las características clínicas del cuadro, la ausencia de exantema, fiebre y eosinofilia, es que planteamos una hepatotoxicidad idiosincrática secundaria a este medicamento.

En resumen, presentamos un caso de toxicidad hepática atribuible al uso de verapamil. Esta asociación parece ser infrecuente, sin embargo, este caso nos recuerda la importancia de pensar en toxicidad por medicamentos en aquellos pacientes que se presentan con una elevación inexplicable de pruebas hepáticas. La asociación temporal y la respuesta a la suspensión del medicamento sugieren una relación de causalidad en nuestro paciente.

Resumen

La hepatotoxicidad es un efecto adverso infrecuente de verapamil, existiendo alrededor de 10 casos reportados desde 1981. Relatamos el caso de una mujer de edad media que presenta una alteración de las pruebas hepáticas con patrón mixto asociado al uso de verapa-

mil 120 mg/d por 8 semanas sin síntomas asociados, la cual responde rápidamente a la suspensión de este fármaco. Al igual que en casos reportados previamente, planteamos como mecanismo de injuria una hepatotoxicidad idiosincrática por este medicamento.

Palabras clave: Hepatotoxicidad, verapamil, hepatotoxicidad idiosincrática.

Referencias

- 1.- Sgro C, Clinard F, Ouazir K, et al. Incidence of drug induced hepatic-injuries: a French population-based study. *Hepatology* 2002; 36: 451-5.
- 2.- Kaplowitz N, Deleve LD. Drug induced liver disease. En Kaplowitz N, Deleve LD. *Informa Healthcare USA* 2007; 18-28.
- 3.- De Valle MB, Av Klinteberg V, Alem N, Olsson R, Bjornsson E. Drug-induced liver injury in a Swedish University hospital out-patient hepatology clinic. *Aliment farmacol Ther* 2006; 24: 1187-95.
- 4.- Marti L, Del Olmo JA, Tosca J, et al. Clinical evaluation of drug-induced hepatitis. *Rev Esp Enferm Dig* 2005; 97: 258-65.
- 5.- Tarantino G, Di Minno MN, Capone D. Drug induced liver injury: Is it somehow foreseeable? *World J Gastroenterol* 2009; 15: 2817-33.
- 6.- Brodsky SJ, Cutler SS, Weiner DA, Klein MD. Hepatotoxicity Due to Treatment With Verapamil. *Ann Intern Med* 1981; 94: 490-1.
- 7.- Kumar KL, Colley CA. Verapamil-induced hepatotoxicity. *West J Med* 1994; 160: 485-6.
- 8.- Nash DT, Feer TD. Hepatic Injury Possibly Induced by Verapamil. *JAMA* 1983; 249: 395-6.
- 9.- Burgunder JM, Abernethy DR, Lauterburg BH. Liver injury due to verapamil. *Hepatology* 1988; 35: 169-70.
- 10.- Guarascio P, D'Amato C, Sette P, Conte A, Visco G. Liver damage from verapamil. *Br Med J (Clin Res Ed)* 1984; 288: 362-3.
- 11.- Odeh M, Oliven A. Verapamil-associated liver injury. *Harefuah* 1998; 134: 36.